Münster. 1929 Nr 8 Med Diss.

# Ueber Kieferosteomyelitis, besonders solche dentalen Ursprungs.

---

## INAUGURAL-DISSERTATION

zur

Erlangung der Doktorwürde der hohen medizinischen Fakultät der Westfälischen Wilhelms-Universität zu Münster (Westf.)

Vorgelegt von

Anton Schoene

Salzkotten

bei Paderborn

1 · 9 · 2 · 9

Druck: Heinrich Buschmann, Münster in Westfalen.

Referent: Prof. Dr. Marx
Dekan: Prof. Dr. Gross

R. UNIV.
BIBLIOTHEEK
LEIDEN

Gedruckt mit Genehmigung der medizinischen Fakultät der Westfälischen Wilhelms-Universität, Münster (Westf.)

# Ueber Kieferosteomyelitis, besonders solche dentalen Ursprungs.

Von Osteomyelitis sprechen wir in erster Linie bei Erkrankungen von Knochen, bei denen wir es mit einer ausgesprochenen Markhöhle innerhalb des Knochens zu tun haben, wie z. B. bei den langen Röhrenknochen. Bei den Kiefern kann man allenfalls beim Unterkiefer von einem „markraumähnlichen Gebilde" sprechen. In seiner spongiösen Substanz liegen ebenso wie in der Spongiosa des Oberkiefers zahlreiche mehr oder minder ausgedehnte Binnenräume, die mit dem sogenannten Endost ausgekleidet sind und ein lockeres fettreiches lymphoides Gewebe mit zahlreichen Nerven und Gefäßen enthalten. Unter dem Begriff „Kieferosteomyelitis" faßt man nun nach Partsch alle jenen Entzündungsprozesse zusammen, welche „umfangreicher den Knochen ergreifen und vor allem zu brandigem Absterben und zu einem Knochenabszeß führen, gleichgültig, auf welchem Wege dieser Prozeß zustande kommt". Zur Kieferosteomyelitis sind auch verschiedene früher als selbständige primäre Erkrankung der Zahnkeime aufgefaßte Erkrankungsformen des Kindesalters zu rechnen. So z. B. die „gangränose Zahnkeimentzündung" (Swoboda), die „folliculitis expulsiva" (Capedont), die „sequestrierende Zahnkeimentzündung" (Klementowski).

Erst in neuester Zeit haben Zarfl, Hoffmann und besonders Balters darauf hingewiesen, daß diese Benennungen irreführend sind, weil man geneigt ist, unter ihnen eine besondere Form der Erkrankung der Zahnanlagen anzunehmen. Sie bezeichnen nur ein Symptom der Erkrankung, das zudem im höheren Alter fehlt, weil dann keine Zahnkeime mehr vorhanden sind. Es ist also richtiger, die Erkrankung ihrem Wesen nach „Kieferosteomyelitis" zu nennen, ganz gleichgültig, welchen Ursprung sie hat und welchen Verlauf sie nimmt.

Eine Einteilung der Kieferosteomyelitis auf aetiologischen Gesichtspunkten fußend, läßt sich in folgender Weise aufstellen:

I. Haematogene Infektion;
   a) nach Infektionskrankheiten,
   b) nach anderen Eiterherden des Körpers.
II. Infektion per contiguitatem;
   a) vom Zahnsystem aus,
   b) von Verletzungen der Mundschleimhaut aus.

Ia. Fälle von Kieferosteomyelitis nach Infektionskrankheiten werden in der Literatur nach Scharlach, Diphtherie, Cholera, Pocken, Masern, Influenza und besonders nach Typhus beschrieben. Nach einer Zusammenstellung Rosensteins sind sie garnicht so selten und Rosenstein bezeichnet sie als „exanthematische Nekrosen".

Im Vordergrunde steht hier besonders die Frage, ob als Erreger dieser Art der Kieferosteomyelitis der spezifische Erreger der betreffenden Infektionskrankheit in Betracht kommt, oder ob die Erreger der Osteomyelitis überhaupt — Staphylo- oder Streptokokken — haematogen diese Erkrankung verursachen, nachdem für sie durch die Infektionskrankheit ein günstiger Boden geschaffen worden ist. Letztere Ansicht herrscht in der Literatur im allgemeinen vor. Bei Pocken z. B. sollen die Eitererreger, die sich reichlich in den Hauteruptionen finden, von hier aus ihren Weg in das durch Pockenvirus veränderte Knochenmark nehmen. Zur Klärung ungünstige Verhältnisse liegen auch bei Masern und Scharlach vor, da deren Erreger uns noch unbekannt sind. Nach Perthes kommen nur bei Typhus und Influenza spezifische Erreger in Frage. Daß namentlich Typhusbazillen die Fähigkeit haben, reinen Eiter hervorzubringen, wies Klemm nach, der sie auch im osteomyelitischen Eiter nachweisen konnte. Für die haematogene Entstehungsweise der Osteomyelitis nach Infektionskrankheiten spricht nach Perthes das multiple Auftreten an den Kiefern und das gleichzeitige Auftreten einer Osteomyelitis an anderen Knochen. Stark, der drei Fälle von Kieferosteomyelitis nach Typhus beobachtet hat, gibt als besonders charakteristisch für diese Art der Osteomyelitis an, daß sie am Ende des Typhus, also nach Ablauf der Infektionskrankheit entsteht, weshalb sie die gefährlichste Komplikation des abgeschwächten Organismus ist.

Ib. Metastatisch entsteht eine Kieferosteomyelitis auch, wenn beliebige kleinere oder größere Eiterherde ihre Erreger

in das Blut abgeben, das sie ins Mark der Kieferknochen bringt. Nach Beobachtungen von Partsch, Seifert u. a. findet man dementsprechend eine Kieferosteomyelitis häufig zusammen mit der gleichen Erkrankung an Tibia, femur, humerus. Auch eine Angina, bei Säuglingen der infizierte Nabelstumpf (Delucq), ferner das große Gebiet der Pyodermien können den Primärherd darstellen. Er ist selbstverständlich schwer und nicht immer mit Sicherheit festzustellen, da die ursprüngliche Einbruchsstelle sowohl als der Weg von ihr her nach Grünwald keine Spuren der Entzündung zu tragen brauchen oder sie sich schon wieder ausgeglichen haben. In allen von Zarfl beschriebenen Fällen hatten die Kinder Eiterprozesse, meist Furunkel am Körper, Der Kinnfurunkel ist besonders zu fürchten, nach Moral deshalb, weil die Anheftung der Haut gerade in der Mittellinie (Grübchen) die Ausbreitung entzündlicher Prozesse auf den Knochen sehr erleichtert und weil ferner eine Ruhigstellung am Kinn kaum möglich ist. Von Bedeutung ist dabei auch wohl der große Gefäßreichtum des Kinns. Chaim berichtet über einen typischen Fall, in dem ein Kinnfurunkel die Ursache einer Osteomyelitis des Mittelstückes des Unterkiefers war mit Sequestration eines erheblichen Teiles des processus alveolaris einschließlich der mittleren Incisivi. Ein anamnetisch eruiertes Trauma — Schirmkrückenstoß auf den Kiefer — schuf für die nach dem Furunkel konsekutiv einsetzende Osteomyelitis den günstigen Boden. Disponierende Momente — in obigem Fall — ein Trauma — spielen überhaupt bei der haematogenen Osteomyelitis eine wichtige Rolle. Zu dieser Überzeugung kommt man, wenn man der ungemeinen Häufigkeit von Eiterherden und auch von Infektionskrankheiten das relativ seltene Auftreten einer Osteomyelitis entgegenhält. Durch Stoß, Schlag und Fall wird eine wenn auch minimale Gewebsschädigung hervorgerufen, ein locus minoris resistentiae geschaffen. Weiterhin — dafür spricht gerade das Vorherrschen der haematogenen Osteomyelitis bei Jugendlichen — disponiert gerade die Hyperaemie wachsender Organe für die Osteomyelitis. Seifert sagt: „Die Art und Weise der Gefäßverteilung im wachsenden Knochen, die physiologische Hyperaemie in seinen Wachstumszonen und in der Umgebung der Zahnanlagen sind wohl die Vorbedingungen, denen man die größte Bedeutung zuschreiben darf". Auch Blohmke sieht in dem Gefäßreichtum des kindlichen Kiefers, der in ihm wie in jedem noch in Entwicklung befindlichen Knochen vor-

handen sein muß, eine leicht begreifliche anatomische Disposition.

In den weitaus meisten Fällen haben wir es bei der Kieferosteomyelitis mit einer direkten Infektion (per contiguitatem) zu tun. Während die haematogene Osteomyelitis im Knocheninneren beginnend nach außen fortschreitet, nimmt diese den umgekehrten Weg. Während wir bei der haematogenen Osteomyelitis wenigstens im Anfang Eitererreger in Reinkultur finden, haben wir bei dieser Form der Osteomyelitis eine mannigfache Zahl von Bakterien vor uns, denen (aus der Bakterienflora der Mundhöhle) auch Fäulnisbakterien beigemengt sind, die den stinkenden Geruch dieses Eiters bewirken. Aetiologisch von größter Bedeutung sind hier die Infektionen, die vom Zahnsystem ausgehen. Die Zahncaries ist es, die den Infektionserregern breite Eintrittspforten schafft. Die Infektion erfolgt fast ausschließlich vom Wurzelkanal aus. Der Ausgangspunkt einer odontogenen Osteomyelitis kann zu suchen sein:

a) in einer eitrigen Pulpitis,

b) in der Gangrän bezw. Nekrose einer Pulpa,

c) in einer granulierenden Periodontitis.

d) in einer infizierten Zahncyste.

a) Bei der eitrigen Entzündung der Pulpa bietet nach Euler das lockere Bindegewebe, das die Gefäße und Nerven durch das foramen apicale begleitet und so eine Kommunikation zwischen Pulpaende und Periodontium vermittelt, den Bakterien den Weg von der entzündeten Pulpa zum Periodontium. Nach Kantorowicz handelt es sich hierbei meist um Milchzähne mit anresorbierter Wurzelspitze und deshalb weitem foramen oder um noch junge bleibende Zähne. Auch eine eitrige sogenannte „Restpulpitis" kann sich auf das periapicale Gewebe und weiterhin auf den Kieferknochen fortsetzen.

b) Weitaus häufiger kommt die Infektion durch eine gangränös zerfallene oder nekrotisch gewordene Pulpa zustande. Vielfach wird hier eine bestimmte Ursache der Infektion nicht nachzuweisen sein, doch kann man sich die Infektion leicht erklären, wenn man an die direkte offene Verbindung des infektiösen Materials mit der Wurzelhaut denkt. Häufig wird das Infektionsmaterial mechanisch durch das foramen apicale gepreßt. Kantorowicz hat die häufigsten Anlässe hierzu zusammen gestellt:

1. Füllung der Pulpakammer mit Speiseresten und Einpressen dieser wie ein Stempel wirkenden Masse beim Kauen in den Kanal;
2. Gasproduktion durch faulige Gärung in der Pulpenkammer und Einpressen des Kanaldetritus durch den Gasdruck;
3. Durchstoßen des foramen apicale mit Nervnadeln oder ähnlichen Instrumenten durch infektiöse Massen hindurch. — Hierher gehören zwei von Hammer beschriebene Fälle nach Wurzelbehandlungen, auf die ich nachher noch zu sprechen komme.

Daß auch eine einfache Nekrose der Pulpa eine Osteomyelitis hervorrufen kann, zeigt ein Fall, den Loos beschrieben hat. Eine Silikatfüllung in einem oberen Schneidezahn hatte eine Nekrose der Pulpa zur Folge, an die sich im weiteren Verlaufe eine Infektion der Wurzelhaut und des Kieferknochens anschloß trotz Extraktion des schuldigen Zahnes.

c) Auch eine chronische granulierende Periodontitis kann zur Osteomyelitis führen: sie kann — wie jede chronische Entzündung — einen akut entzündlichen Nachschub erfahren, der die Bakterien ins Kiefermark bringt. Eine wichtige Rolle spielt die Wurzelhauterkrankung bei den nach Infektionskrankheiten auftretenden Kiefernekrosen. Zwar fordert Partsch, daß wir nur dann eine Osteomyelitis als Folgeerscheinung einer Infektionskrankheit annehmen, wenn das Zahnsystem sich in einem Zustande befindet, daß von ihm die Erkrankung nicht ausgegangen sein kann. Die Zähne müssen also eine lebende Pulpa haben. Doch wurde schon vorhin bei der haematogenen Infektion — und für die große Mehrzahl von Kieferosteomyelitisfällen nach Infektionskrankheiten gilt dieser Weg wohl als sicher — darauf hingewiesen, daß zu ihrer Entstehung eine örtliche Disposition für die im Blute kreisenden Bakterien erforderlich sei. Eine solche Disposition — einen loc. min. res. — haben wir in der entzündlich veränderten Wurzelhaut vor uns. Auch Stark kam nach seinen — oben schon erwähnten Fällen von Kieferosteomyelitis nach Typhus zu dem Ergebnis, daß ihre Aetiologie im Zusammenhang steht mit einer chronischen Entzündung am Apex der Zähne. Zur endgültigen Klärung dieser Fragen müßten genaue bakteriologische Untersuchungen — besonders der beginnenden Fälle — gefordert werden. Eine chronische granulierende Periodontitis kann auch nach Extraktion des betreffenden Zahnes zur Nekrose von Teilen des Kieferknochens Anlaß

geben. Diese Erkrankungsform verläuft aber in der Regel mehr schleichend unter dem Bilde einer „rareficierenden Ostitis", wie Euler sagt, abgesehen von jenen Fällen, in denen zurückbleibende Granulome auch hier einen akut entzündlichen Nachschub erleiden und so zu recht schweren Krankheitsbildern Anlaß geben können. Als Grund dafür, daß die Entzündung auch nach Entfernung des Zahnes bestehen bleibt, gibt Melchior folgende Ursache an:

1. Das Knochenleiden hat bereits zur Zeit der Zahnextraktion eine solche Größe und eine derartige Ausbreitung erreicht, daß es zu einer Art selbständiger Erkrankung geworden ist.
2. abgebrochene Wurzeln oder ein Granulom bleiben zurück und bedingen das Leiden.
3. durch ein Trauma, nämlich schwierige Zahnextraktion, ist eine Verschlimmerung in dem sekundären ostitischen Prozeß eingetreten. Einen weiteren Grund fügt Euler hinzu, der annimmt, daß die chronische Periodontitis die gesamte Vitalität der Umgebung stark herabsetzt, ein Zustand, den er als „Gewebsasthenie" bezeichnet. Dieser Gewebszustand begünstigt die Entwicklung einer mit Nekrotisierung einhergehenden Ostitis, die unter Bestehung von Fisteln und Auftreibung und Nachgiebigkeit der äußeren Alveolarwand auf Druck einhergeht.

d) Eine Osteomyelitis kann auch im Zusammenhange mit einer infizierten Cyste auftreten. Das zeigt ein Fall von Zilz. Von einer vereiterten Follikularcyste des rechten unteren Weisheitszahnes aus kam es zu perimaxillären Eiterungen mit wiederholt recidivierenden subperiostalen Abscessen. Ein vorausgegangenes Trauma des Processus temporalis begünstigte das Entstehen einer Osteomyelitis. Es kam zu einer ausgedehnten Nekrose im Bereich des aufsteigenden Astes, doch wurde der Knochenverlust nach 3 Monaten durch Callus gut und vollständig ersetzt.

IIb. Eine Verletzung der Mundschleimhaut, durch die Infektionserreger in das Knochenmark einwandern können, haben wir vor allem in dem durch Extraktion freigelegten Zahnfach vor uns. Von solchen Fällen hat Miller in seinem Buch „Über die Mikroorganismen der Mundhöhle" allein 59 Fälle zusammengestellt. Doch ist nach Partsch ein Teil dieser Fälle so zu erklären, daß eine Osteomyelitis schon im Anzuge war, als die Extraktion erfolgte. Mit unbedingter Sicherheit

läßt sich der wahre Infektionsweg hier nur selten und sehr schwer feststellen. Neben den oben schon erwähnten zurückbleibenden Wurzelresten und Granulomen können auch inficierte Instrumente die Infektionsquelle darstellen und nicht zuletzt auch — forensisch wichtig — Infektionen durch die Kranken selbst (Berühren der Extraktionswunde mit den Fingern, unsinnige „therapeutische" Maßnahmen). Eine weitere Verletzung der Mundschleimhaut, durch die Infektionserreger direkt in den Knochen einwandern können, haben wir in der mit Epitheldefekten einhergehenden Stomatitis vor uns. So beobachtete Blot einen Fall, in dem es nach Paratyphus zu ausgedehnten Geschwüren des Mundes kam, von denen aus eine direkte Infektion der Mandibula mit nachfolgender Sequestration erfolgte. Eine Infektion durch Verletzungen beim Durchbruch des Weisheitszahnes verursachte eine schwere Osteomyelitis des Unterkiefers in einem Fall von Cornioley. Die ganze rechte Unterkieferhälfte bis zu den Gelenkfortsätzen war nekrotisch geworden.

Eine kleine vielleicht kaum beachtete Verletzung der Mundschleimhaut soll auch nach Bronner die Eingangspforte für Infektionserreger bei der Kieferosteomyelitis der Säuglinge, auf die später noch näher eingegangen wird, darstellen. Der wahre Hergang nach ihm ist folgender: kleine Verletzung in der Mundhöhle, sekundäre Infektion, Zahnkeiminfektion, osteomyletische Kiefererkankung. Das auffällige Überwiegen von Oberkiefererkrankungen bei Säuglingen beruht nach ihm in häufigerer Schädigung des Oberkiefers während des Geburtsvorganges.

Was den Verlauf der Kieferosteomyelitis anbelangt, so unterscheiden wir nach Partsch zwei verschiedene Formen:

1. eine zur Abgrenzung neigende umschriebene Form,
2. eine diffuse Form, die durch ihren rapiden Verlauf häufig verhängnisvoll wird. Den Unterschied dieser beiden Formen zeigen die vorhin schon erwähnten Fälle Hammers, bei denen nach Wurzelbehandlungen sehr schwere Krankheitserscheinungen auftreten, von denen die erste Patientin genas, die zweite starb.

Im ersten Falle handelte es sich um eine Patientin, die zur Behandlung kam, um sich einen fehlenden Zahn ersetzen zu lassen, zu welchem Zwecke bei 3 eine Wurzelbehandlung erforderlich war. An sie schloß sich nach anfänglich periodontitischen Erscheinungen eine Ostitis an, als deren Erreger bakteriologisch hochvirulente Staphylokokken nachgewiesen wurden. Die einsetzende Osteomye-

litis brachte die Patientin in hohe Lebensgefahr und ein Thrombose im linken Bein zeigte deutlich, daß die Bakterien schon ihren Weg in den Kreislauf genommen hatten. Der weitere Verlauf war dann gut. Nach ca. vier Wochen lösten sich verschiedene Sequester nach deren Entfernung die Heilung der Mundhöhle glatt von statten ging.

Der zweite Fall Hammers, der der zweiten Form von Partsch entspricht, zeigt einen anderen rasch fortschreitenden ernsten Verlauf.

Ebenfalls nach einer Wurzelbehandlung traten nach etwa acht Tagen hohe Temperaturen auf, verbunden mit einem starken subperiostalen Abszeß des linken Oberkiefers und starker Lockerung der beiden in ihm noch vorhandenen Zähne. Blutkultur im Agar ergab außer Staphyl. albus auch zahlreiche Streptokokken-Kolonien. Nach etwa 14 Tagen kam der Patient unter den Erscheinungen einer allgemeinen Septikaemie ad exitum.

Die Sektion ergab in der Lunge massenhafte bis haselnußgroße Abszesse, deren haematogener Charakter deutlich erkennbar ist, pericarditis purulante, septische Milz.

Der typische Verlauf der Osteomyelitis ist folgender: Die Erkrankung beginnt — plötzlich — mit hohem Fieber, oft mit Schüttelfrost und heftigem Zahnschmerz. Während bei der haematogenen Osteomyelitis kein Zahn besonders schmerzhaft ist und der Schmerz sich auf den ganzen Kiefer ausdehnt, ist bei der odontogenen Form gerade der schuldige Zahn der Ausgangspunkt der Schmerzen und kann auch — wenigstens im Anfangsstadium der Erkrankung — von dem Kranken uns als solcher bezeichnet werden. Ein frühes und wichtiges Symptom stellt nach Partsch die Lockerung mehrerer nebeneinander stehender Zähne dar. Hierdurch wird die Mitbeteiligung des Knochens verraten und auf eine schwerere Schädigung hingewiesen, als eine einfache Periodontitis oder Periostitis sie hervorrufen kann. Zu alledem gesellt sich bald eine mehr oder weniger ausgedehnte schmerzhafte Schwellung der Kiefer, nach Partsch meist nach beiden Seiten hin. Während im Oberkiefer die anatomischen Verhältnisse (zarte Kompakta, dünne Weichteillage) den Spontandurchbruch des Eiters nach außen erleichtern, ist beim Unterkiefer die Schwellung sehr viel ausgedehnter, derber und dichter und führt leicht zu gefährlichen Komplikationen. Während im Beginn der Erkrankung die allgemeinen Symptome (hohes Fieber, Nahrungsverweigerung usw.) im Vordergrunde stehen, treten mit der Entleerung des Eiters die akuten Erscheinungen in ein mehr chronisches Stadium über, in dem die lokalen Veränderungen am Kiefer und seiner Umgebung das Krankheitsbild beherrschen. Es kommt zu mehr oder weniger ausge-

dehnten Sequestrierungen, nach deren vollständiger Entfernung es erst zur endgültigen Heilung kommt.

Bei Kindern, deren Zahnwechsel noch nicht beendet ist, ist der Verlauf der Osteomyelitis aus verschiedenen Gründen anders wie beim Erwachsenen. Im Kindes- und Säuglingsalter stellt der Kiefer ein Gerüst von Zahnkeimen dar, die in zwei Reihen über- und nebeneinander geschichtet den noch stark spongiösen Kieferknochen fast vollständig ausfüllen. Jede Knochenerkrankung muß in dieser Zeit auch die Zahnkeime befallen und umgekehrt. Ihre Sequestration ist, wie schon oben gesagt wurde, nur ein Symptom der Osteomyelitis und die Bezeichnung „Sequestrierende Zahnkeimentzündung" muß daher nach Balters als irreführend aus der Literatur verschwinden.

Die osteomyelitischen Prozesse wirken im Kindesalter deshalb besonders verhängnisvoll, weil nach Partsch „einmal die Zähne des Milchgebisses wenig Widerstand bieten, andererseits die Anlagen der permanenten Zähne in den Entzündungsprozeß einbezogen werden". Hinsichtlich der Aetiologie der Osteomyelitis bei Jugendlichen sei hier noch bemerkt, daß Balters die im allgemeinen verantwortlich gemachten dauernden Wachstumsvorgänge ablehnt. Er weist darauf hin, daß nirgends im Körper so empfindliche Organe so nahe an der Oberfläche liegen wie bei Kindern, daß sich Entzündungsvorgänge nirgends so nahe dem Knochen abspielen wie in der Mundschleimhaut, daß nirgends so günstige Eingangspforten für die Erreger gegeben sind wie in der physiologischen Zahnfleischtasche und daß im Kieferknochen selbst sich Entzündungen abspielen (Wurzeln, gangränöse Zähne). Fieber und septische Erscheinungen bestehen trotz Fistelbildung deshalb fort, weil die Erkrankung leicht von Zahnkeim zu Zahnkeim fortgeleitet wird und jeder neu befallene Zahnkeim einen frischen Infektionsherd darstellt. Körner und Paunz berichten über die „Nekrose des Oberkiefers bei Neugeborenen und im frühesten Säuglingsalter". Paunz nimmt an, daß als Ausgangspunkt der Infektion die Oberkieferhöhle in Betracht kommt. Nach Körners Meinung ist das jedoch nicht der Fall. Körner gibt an, daß beim Neugeborenen in der spongiösen Substanz des Oberkiefers die Zahnkeime liegen, sodaß nur wenig Platz für eine rudimentäre weit nach hinten, oben und innen gelegene Kieferhöhle übrig bleibt. Die Oberkieferhöhle kann wohl an dem Prozeß beteiligt sein, aber immer nur sekundär. Auch Wagener nimmt auf

Grund von 7 Fällen an, daß für eine ursächliche primäre Erkrankung der Oberkieferhöhle kein Anhalt besteht. Das Krankheitsbild ist ein sehr schweres: von den neun kleinen Patienten, die Paunz beobachtete, starben drei und sechs genasen. Drei typische Merkmale werden von Paunz konstant dabei beobachtet:

1. Oedem und öfters auch Abszeßbildung im Gesicht und an den Augenlidern;
2. Reichliche Eiterung aus der Nasenöffnung der betreffenden Seite;
3. Schwellung des Kieferfortsatzes an der erkrankten Seite mit eiternden Fisteln, durch die man mit der Sonde auf rauhen Knochen und nekrotische Zahnkeime stößt.

Das unter 2. angegebene Symptom spricht gewöhnlich für eine Nasennebenhöhlenerkrankung und ist nicht konstant. Ist aber eine Kieferosteomyelitis vorhanden, so stammt eine etwaige Eiterung aus der Nase in der Regel nicht aus der Kieferhöhle sondern aus durchgebrochenen und vereiterten Zahnanlagen. Die genaue Herkunft des Eiters läßt sich nach Blohmke bei der Kleinheit des Untersuchungsobjektes endoskopisch meist nicht mit Sicherheit feststellen.

Es wurde oben schon erwähnt, daß der typische Verlauf der Osteomyelitis durch einige Abweichungen Komplikationen erleiden kann. Sie treten ein, wenn die entzündlichen Vorgänge am Knochen die örtlichen Grenzen überschreiten und auf benachbarte Teile oder Organe übergreifen: Übergreifen der Entzündung auf die Orbita, Nase, retro maxilläre Gegend, Hirnhaut. Eine weitere Komplikation stellt die unter dem Bilde der Ludwig'schen Angina bekannte Mundbodenphlegmone dar.

Die Erkrankung hat ihren Namen von dem Stuttgarter Arzt Dr. v. Ludwig, der 1836 in dem Med. Korrespondenzblatt des Württemb. ärztlichen Vereins berichtete über „eine damals häufiger vorkommende Art von Halsentzündung, die von den gewöhnlichen Beobachtungen viel Abweichendes bot und trotz der sorgfältigsten ärztlichen Behandlung fast stets zum Tode führte".

Ob das noch etwa schwankende Bild der Ludwig'schen Angina wirklich einheitlich festgelegt ist, ist nach Partsch zweifelhaft. Nach der heute zu Recht bestehenden Auffassung nimmt man an, daß die Angina Ludovici von einer Infektion der Lymphdrüsen ausgeht, die innerhalb des Kapsel-

raumes der glandula submaxillaris liegen. Den schuldigen Primärherd kann nach Beobachtungen Clairmonts eine angina lunaris oder ein kariöser Zahn darstellen, vielfach bleibt er unbekannt. Frontzähne und auch Prämolaren kommen aetiologisch weniger in Betracht, da von ihnen ausgehend entzündliche Prozesse wegen der dünneren Knochenwand meist nach buccal durchbrechen. Von den Molaren ausgehende Eiterprozesse brechen dagegen leicht lingual durch, senken sich zum Mundboden hin und verursachen so die gefährliche Phlegmone. Ein lingual gestelltes foramen apicale begünstigt nach Partsch besonders diesen Verlauf. Das klinische Bild ist ein sehr schweres. Rasch entwickeln sich Schluckbeschwerden und Kiefersperre unter meist hohem Fieber. Die Gegend unter dem Unterkiefer ist von einer derben, brettharten, schlecht begrenzten Schwellung eingenommen, der Mundboden erscheint gehoben, seine Schleimhaut wulstig aufgelockert. Bei chirurgischem Eingehen wird in der Regel nicht reichliche Eiterbildung getroffen, sondern ein nekrotisierender Prozeß. Der Verlauf der Erkrankung ist vielfach so ernst und rapide, daß nach Mikulicz-Kümmel das überaus rasche Fortschreiten des Prozesses und der frühe Eintritt allgemeiner septischer Erscheinungen chirurgisches Handeln fast aussichtslos erscheinen lassen. Daß die weitere Verbreitung des Prozesses durch die am Mundboden vorliegenden anatomischen Verhältnisse sehr erleichtert wird, bedarf keiner Frage. Rehn beschreibt drei Fälle, bei denen durch Übergreifen der Erkrankung auf die Halsgefäße trotz ausgiebiger Incisionen und Unterbindung der Vene mit Entfernung des Thrombus durch Septikaemie der Exitus eintrat. Rehn schlägt vor, den hinteren Kapselraum der glandula submaxillaris freizulegen und die Drüse mitsamt den anhaftenden Lymphdrüsen in toto zu exstirpieren, um ungehinderten Sekretabfluß und völlige Druckentlastung zu bekommen. Der gewöhnlichste chirurgische Eingriff besteht in einem Schnitt, der einen Querfinger breit unter dem Unterkieferrande verläuft und Haut und Platysma durchtrennt. Dann ist stumpfes Vorgehen indiciert, doch soll der Entzündungsherd so breit wie möglich freigelegt werden, um die Infektion möglichst erfolgreich zu bekämpfen.

Der nun folgende Fall, bei dem eine Unterkieferosteomyelitis durch eine L. angina erschwert wurde, ist in der Universitätsklinik für Hals-, Nasen- und Ohrenkrankheiten beobachtet worden.

Anamnese:

Frieda N., Maurerskind, 6 Jahre alt, nach Ansicht des Vaters „geistig zurück", hat vor drei Jahren Masern gehabt, ist Bettnässer. Das Kind bekam vor einer Woche Zahnschmerzen, die am folgenden Tage heftiger wurden; die linke Backe schwoll an; der ortsansässige Dentist extrahierte den zweiten Milchmolaren links unten. Da die Schmerzen am folgenden Tage nicht nachließen und auch die Schwellung bestehen blieb, wurde von ihm auch der Nachbarzahn (der 6-Jahrmolar) extrahiert. Er verordnete Spülungen mit $H_2O_2$ und Kamillenumschläge auf die Backe. Statt Besserung trat weitere Verschlimmerung ein, und der dann aufgesuchte Arzt überwies das Kind der Klinik.

Objektiver Befund:

25. November 1925: Die Patientin, ein kleines, schwächliches, dem Alter nach körperlich und geistig zurückgebliebenes Kind macht den Eindruck eines Schwerkranken.

Die Gegend unter und neben dem Unterkieferkörper ist von einer brettharten, schmerzhaften, schlecht begrenzten Schwellung eingenommen. Der Unterkieferrand ist durch die Schwellung verdeckt, die sich auch bis über die Zungenbeingegend, seitlich fast bis zum Kieferwinkel erstreckt. Die Haut über dem phlegmonösen Prozeß ist leicht gerötet, Fluktuation ist nicht vorhanden. Es besteht Kieferklemme II. Grades. Bei der Inspektion des Mundes zeigt die Schleimhaut des vestibulum oris eine starke derbe Auftreibung, die beiderseits bis zum Kieferwinkel reicht; ebenso ist die Schleimhaut unter der Zunge stark infiltriert und aufgelockert. In Wurzelhöhe des ersten Milchmolaren rechts unten ist eine Fistelöffnung, aus der sich Eiter entleert. Links unten sieht man das Zahnwundbett vom zweiten Milch- und ersten bleibenden Molaren, das einen grauen, schmutzigen Belag aufweist. Alle unteren Zähne mit Ausnahme des Sechsjahrmolaren rechts unten sind stark gelockert.

Zahnbefund:

| | | | | | | | | | | | | | |
|---|---|---|---|---|---|---|---|---|---|---|---|---|---|
| I. | 6 | V | /IV | III | II | I | I | II | III | /IV | /V | 6 | r. |
| | | | IV | III | II | I | I | II | III | IV F | V | 6 | |

(Die römischen Zahlen bedeuten Milchzähne. / = leicht erkrankt; F = Fistel.)

Abends sofort nach der Einlieferung werden in Allgemeinnarkose im Mundinneren in der Umschlagfalte mit tiefem Schnitt die Weichteile bis auf den Knochen in der ganzen Ausdehnung des Krankheitsprozesses von 6 links unten bis

*Abbildung 1*

6 rechts unten gespalten. Es entleert sich eine Menge übelriechenden Eiters, und es zeigt sich, daß ein subperiostaler Abszeß das Periost vollständig vom Knochen losgelöst hat. Die Wunde wird mit Jodoformtürei gereinigt und mit Jodoformgaze locker tamponiert. Temperatur: 37,8.

Am anderen Morgen wird, da die äußere Schwellung auch nicht zurückgegangen und der Allgemeinzustand noch schlecht ist, von außen gegen die phlegmonöse Schwellung

unter dem Unterkiefer vorgegangen. Etwa 1 Zentimeter unterhalb des Unterkieferrandes werden vom linken Kieferwinkel bis zum rechten Haut, Platysma und Fascie durchtrennt. Dann wird stumpf gegen den Mundboden weiter vorgegangen, wobei man überall auf kleinere Herde von eitrig eingeschmolzenem Gewebe und Granulationsgewebe stößt. Zum tags zuvor gemachten Schnitt wird eine Kommunikation angelegt. Der Entzündungsherd ist so breit freigelegt. (Siehe Abbildung 1.)

Der Unterkieferknochen, der auch medial vom Eiter umspült war, liegt vollständig vom Periost entblößt wie ein anatomisches Präparat dar. Seine Farbe ist weißlich, nekrotische Herde sind nicht zu erkennen. Die Wunde wird wieder mit Jodoformbrei gereinigt, Jodoformgazetampons werden eingelegt und ein feuchter Verband wird gemacht. — Tagsüber hat das Kind weder Schmerzen noch Fieber.
27.—29 November 1925. Die Untersuchung des Eiters im bakteriologischen Institut hat bei Kulturen auf Blutagar Reinkulturen von Streptokokkkus pyogenes haemolyt. ergeben. — Die Eiterung aus der Wunde ist nicht mehr so stark wie vorher. Aus dem foramen mentale sinistrum quillt etwa 1—2 Kubikzentimeter schmieriger Eiter hervor; der Knochen selbst ist in der Kinngegend graugelblich verfärbt.

30. November bis 5. Dezember 1925. Bei täglichem Verbandwechsel liegt der Knochen schon nicht mehr in seiner ganzen Ausdehnung frei. Die Weichteile haben sich gut wieder angelegt, die Wundränder klaffen noch 2 -3 Zentimeter; die derbe Schwellung des Mundbodens geht langsam zurück. Die Eiterung aus dem foramen mentale sinistrum hat aufgehört. Die Wunde im Vestibulum oris ist fast geschlossen. Das Allgemeinbefinden ist von Tag zu Tag besser, die Patientin bleibt auf.

6.—15. Dezember 1925. Bis auf die Fistel in Wurzelhöhe des ersten Milchmolaren rechts unten ist die Wundheilung im Mundinneren beendet. In der Mitte der äußeren Wunde liegt noch der untere Rand der mandibula frei, der nach und nach eine graue ungesunde Farbe angenommen hat.

16.—27. Dezember 1925. Spontan stößt sich ein kleiner oberflächlicher Sequester ab; man kann mit der Sonde ca. 1 Zentimeter in den Knochen hineingelangen. Eine in die Fistel im Mundinneren eingeführte Sonde geht, wie ein Röntgenbild zeigt, zum Zahnkeim des zweiten Prämolaren (s. Abbildung 2).

28. Dezember 1925 bis 6. Januar 1926. Am 4. November löst sich von der linken Vorderseite des Unterkiefers ein Sequester von 5 Zentimeter Länge und 1 Zentimeter Breite; ein weiterer Sequester aus der Kinngegend von 1 mal 2 Zentimeter löst sich am folgenden Tage; eine Spontanfraktur ist, wie eine neuerliche Röntgenaufnahme zeigt, nicht zu befürchten, da die hintere Wand des Kiefers erhalten ist. Am 11., 19. und 24. November stoßen sich wieder drei kleine mandelförmige Sequester ab; die Wunde zeigt geringe Sekretion von der granulierenden Fläche. Im Mundinneren zwischen den beiden nur noch locker am Zahnfleisch haftenden linken unteren Milchmolaren stößt sich ein kleiner Sequester ab. Der stark gelockerte I. Milchmolar wird mit der



*Abbildung 2*

Pincette entfernt, der zweite fällt spontan aus. An derselben Stelle stößt sich am 5. Dezember ein weiterer kleiner Sequester, der Zahnkeim des bleibenden zweiten Prämolaren aus.

6. Januar 1926. Auf Wunsch der Eltern wird das Kind zur weiteren Nachbehandlung dem einweisenden Arzt wieder zugewiesen. Die Wunde zeigt gesund aussehende Granulationen, definitive Heilung ist noch nicht zu erwarten, da sich sicherlich noch kleine Sequester abstoßen werden. Das Zahnschema des Unterkiefers zeigt bei der Entlassung folgenden Befund: von den Milchzähnen stehen noch l. $\frac{\text{III I}}{\text{I III}}$ r., die aber gelockert erscheinen. Die zweiten bleibenden Schneidezähne sind im Durchbruch, der Sechsjahrmolar rechts unten ist gesund, alles übrige fehlt.

Am 10. Dezember 1926 wird das Kind zur Nachuntersuchung wieder vorgestellt. Es sieht kräftig und gesund aus. Die Narbe liegt vollkommen versteckt hinter dem Unterkieferrande und ist von vorn nicht zu sehen. Vor einem halben Jahre sollen sich noch zwei kleine Sequester abgestoßen haben, worauf sich die Wunde ganz geschlossen habe. Zahnschema:

$$\text{l.}\ \frac{6\ \text{V}\ \text{IV}\ \text{III}\ 2\ 1\ /\ 1\quad \text{III}\ \text{IV}\ \text{V}\ 6}{5\ \ 4\ \ 3\ \ 2\ \ 1\ /\ 1\ 2\ \text{III}\ \ 4\quad\ \ 6}\ \text{r.}$$

Eine nochmalige Röntgenaufnahme (s. Abbild. 3) ergibt, daß der Zahnkeim des zweiten Prämolaren rechts unten fehlt,

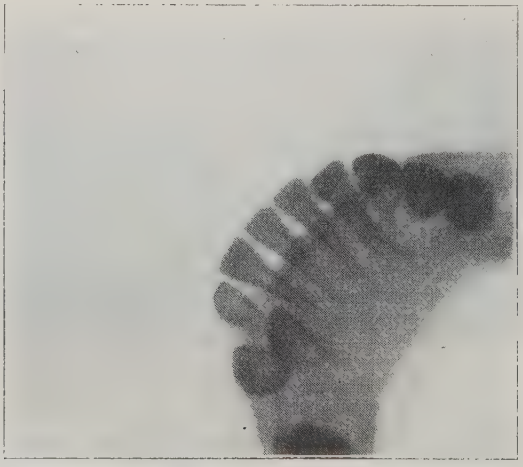

*Abbildung 3*

der Keim des bleibenden Eckzahnes rechts unten ist vorhanden. Die Struktur des Knochens erscheint völlig normal, ebenso die Occlusion der Zahnreihen.

Bei der epikritischen Beurteilung des Falles kann man sagen, daß es sich um eine klassische odontogene Unterkieferosteomyelitis handelte, die erschwert wurde durch eine ausgedehnte Phlegmone des Mundbodens und der äußeren Weichteile. Von dem wurzelkranken zweiten Milchmolaren ging eine Parulis aus, die auch nach Extraktion dieses Zahnes nicht zurückging. Das hätte dem Dentisten eigentlich auffallen müssen, ebenso der Umstand, daß die Schwellung hier sehr

diffus war, während es bei der Parulis zu einer mehr abgegrenzten Schwellung kommt. Statt dessen zog er nun auch noch den folgenden offenbar gesunden Zahn, den Sechsjahrmolaren. Wahrscheinlich schon vor der Extraktion nicht nachweislich durch sie oder nach derselben — sind die Erreger — virulente Streptokokken — durch den gangränösen zweiten Milchmolaren in den Knochen eingedrungen und bewirkten eine Osteomyelitis im Zahnkeimbereich unter Mitbeteiligung der zwischengelagerten Knochenspongiosa. Der sich entwickelnde subperiostale Abszeß hob im ganzen Bereich des horizontalen Kieferastes das Periost samt den Weichteilen vom Kiefer ab, der so wie ein maceriertes Präparat freilag. Lingualer Durchbruch und Senkung zum Mundboden hin brachte das infektiöse Material in das lockere Zellgewebe, das über dem musc. mylohyoideus liegt und so entstand die Phlegmone des Mundbodens, die durch das energische chirurgische Eingreifen an weiterer Ausbreitung nach dem Halse zu gehindert wurde. Dem chirurgischen Eingreifen ist es auch zu verdanken, daß es nicht zu ausgedehnter Nekrose des Kiefers, der doch ganz wie ein anatomisches Präparat freilag, gekommen ist. In der Kinngegend, wo sich die Sequester abgestoßen haben, ist, wie die Röntgenaufnahme zeigt, (siehe Abbildung 3) die Knochenstruktur völlig normal und erinnert in nichts an den vorhergegangenen osteomyelitischen Prozeß. Was die Milchzähne anbelangt, so blieben sie mit Ausnahme von III rechts unten locker und fielen aus. Darauf ist auch der vorzeitige Durchbruch 5 4 3 4 zurückzuführen. Der Zahnkeim von 5 ist der einzige, der dem Prozeß zum Opfer fiel. Auch das kosmetische Resultat der Operation ist gut: die Narbe liegt vollständig versteckt hinter dem Unterkieferrande, und die Gesichtszüge des Kindes sind so, wie sie sein müssen. Die Frage, ob sich auch im bleibenden Kiefer, dessen Wachstum abgeschlossen ist, keine Folgen der Osteomyelitis geltend machen, muß noch offen bleiben. Denn nach Untersuchungen von Balters, der zwei eigene Fälle beobachtet und auch die Fälle Zarfls durchgearbeitet hat, machen sich die Folgen der Osteomyelitis nicht im Milchzahnkiefer geltend, da dieser ja schon so groß ist, als der Breite der einzelnen Zähne entsprechen würde, wohl aber im bleibenden Kiefer. Als solche Folgezustände nennt Balters Kieferverkürzungen, Verschiebung der Mittellinie nach der zurückgebliebenen Seite hin. Zurückliegen der Weichteile und damit ganz andere Gesichtszüge. In unserem Falle sind keine derartigen Folgen

eingetreten. Der Kiefer hat sich, wie das Röntgenbild zeigt, vollständig wiederhergestellt.

Der Fall zeigt, daß auch bei einem sehr ausgedehnten Prozeß, bei dem dem klinischen Bilde nach eine Nekrose des Kiefers nicht zu vermeiden zu sein scheint, durch ausgiebige operative Eingriffe eine restitutio ad integrum zu erreichen ist.

## Literaturverzeichnis.


Adrion und Hoenig: Chirurgie der Mundhöhle, Fortschr. d. Zhlk. März 1926.

Alzrott, Georg: 2 Fälle von Angina Ludowici. Dissertation. Berlin 1912.

Balters, W.: Die Kieferosteomyelitis der Kinder und Säuglinge und ihre Folgen. D. Monatsschr. f. Z. 1925. Nr. 8 und 9.

Balters, W.: Sequestrierende Zahnkeimentzündungen im ersten Säuglingsalter. Zahnärztl. Rundschau 1926. Nr. 28.

Blohmke, Grünwald und Wagener: Nasale Nebenhöhlenerkrankungen im ersten Säuglingsalter. Verhandlungen der Hals-, Nasen-, Ohrenärzte in München 1925.) V. Jahresversammlung.

Borchers: Allgem. und spezielle Chirurgie des Kopfes.

Bronner: Zur Kieferosteomyelitis der Säuglinge. Bruns Beitr. C XXXIII, Nr. 1.

Euler: Paradentäre Osteomyelitis. D. Z. Wochenschr. 1926.

Haberer: Verletzungen und Krankheiten des knöchernen Schädels. Diagn. u. therap. Irrtümer und deren Verhütung. 1923. Heft 5.

Hammer, H.: 2 Fälle einer echten Ostitis nach Wurzelbehandlung. Corresp. f. Z. 1925. Heft 4.

Hesse: Fehlgriffe in der zahnärztlichen Chirurgie. Fortschr. d. Zhlkd. Juli 1925.

Hoffmann: Sequestrierende Zahnkeimentzündung im Säuglingsalter. Zahnärztl. Rundschau 1926. Nr. 23.

Hofrath: Kinnfurunkel und Unterkieferosteomyelitis. D. M. f. Zhlkd. 1925. Nr. 13.

Kantorowicz: Klinische Zahnheilkunde. Berlin 1924.

Körner: Über die Nekrose des Oberkiefers bei Neugeborenen und im frühesten Säuglingsalter. Zeitschrift f. Hals-, Nasen-, Ohrenheilkunde 1925. Nr. 2.

Loos: Verantwortliche und Unverantwortliche bei 3 Osteomyelitisfällen. Zahnärztl. Rundschau 1926.

Mikulicz-Kümmel: Krankheiten des Mundes.

Miller: Die Mikroorganismen der Mundhöhle. Leipzig 1892.

Misch: Lehrbuch der Grenzgebiete der Medizin und Zahnheilkunde. Leipzig 1922.

Moral: Spezielle Pathologie der Mundhöhle. Fortschr. d. Zahnheilkunde. Februar 1926.

Moral und Hauberisser: Fehlgriff in der zahnärztlichen Chirurgie Misch. Fortschr. d. Zhlkd. März 1926.

Partsch: Kieferkrankheiten. Schwalbe 1925. I. Heft.

Partsch: Pathologie und Therapie der Speicheldrüsen. Fortschr. d. Zhlkd. März 1926.

Partsch: Handbuch der Zahnheilkunde. Verl. Bergmann, München.

Paunz: Über die Nekrose des Oberkiefers bei Neugeborenen und im frühesten Säuglingsalter. Zeitschrift f. Hals-, Nasen-, Ohrenheilkunde und Z. R. Nr. 35. 1925.

Perthes: Die Verletzungen und Krankheiten der Kiefer.

Port-Euler: Lehrbuch der Zahnheilkunde.

Rehn: Die Behandlung der Ludwig'schen Angina durch Exstirpation der gland. submax. Kl. W. I. 1922.

Rosenstein: Totale einseitige Oberkiefernekrose. D. M. f. Zhlkd. Mai 1921.

Siegmund und Weber: Pathologische Histologie der Mundhöhle.

Zarfl: Infekt. Erkrankungen der Mundhöhle beim Säugling. Zeitschrift f. Kinderheilkunde. 1925.

Zilz: Ostitis und Nekrose des Unterkiefers dentalen Ursprungs. Schweiz. Zeitschr. f. Z. 1925. Nr. 3/4.

## Lebenslauf.

Ich, Franz Anton Schoene, wurde am 31. Juli 1900 als Sohn des Landwirts Franz Schoene und seiner Ehefrau Rosa geb. Schulte zu Salzkotten geboren. Nach 4jährigem Besuch der Rektoratschule meiner Heimatstadt kam ich auf das humanistische Gymnasium „Theodorianum" in Paderborn, das ich am 4. April 1918 mit dem Reifezeugnis (Kriegsreifeprüfung) verließ. Ich wurde dann Soldat, geriet in englische Kriegsgefangenschaft, aus der ich Oktober 1919 zurückkam. Nach anfänglichem Studium der Theologie begann ich, Medizin und Zahnheilkunde zu studieren. Im Sommersemester 1922 legte ich die zahnärztliche Vorprüfung ab (in München). Am 1. Dezember 1926 wurde ich in Münster mit „sehr gut" approbiert. Während drei Semestern mußte ich mein Studium infolge wirtschaftlicher Notlage unterbrechen. Ich besuchte die Universitäten Münster, Göttingen, München und Berlin. Seit meiner Approbation vertrete ich Knappschaftszahnärzte im Ruhrgebiet.

ANTON SCHOENE.